Der Plexus lumbo-sacralis eines Sympus monopus und einer sireniformen Mißbildung

---

Inaugural-Dissertation

zur Erlangung der Doktorwürde in der gesamten Medizin

verfaßt und

einer hohen medizinischen Fakultät

der Ludwig-Maximilians-Universität zu München

vorgelegt von

Paulin Calwer

aus Absberg

1934

Druck der Salesianischen Offizin München O 11

Tag der mündlichen Prüfung: 25. Juli 1932.
Referent: Geheimrat Prof. Dr. Siegfried Mollier.

Einleitung.

Die Segmentalanatomie ermöglicht dem Anatomen und Entwicklungsgeschichtler die ideelle Rekonstruktion des metameren menschlichen Körpers, die Kliniker, besonders die Neurologen und Chirurgen läßt sie genau organische Schäden am Rückenmark lokalisieren.

Die Segmentalanatomie ist von Morphologen und Klinikern auf zweierlei Wegen erarbeitet worden.

1) Durch die präparatorische Methode (Rynberg, Bolk und andere). Das Verfahren besteht darin, die einzelnen Organe (Haut, Muskeln, Skelett) präparatorisch bis zu ihren Segmentbezügen zu verfolgen. Es ist dies eine Methode, die entsprechend der präparatorischen Technik in groben Umrissen die Segmentbeteiligung eines Nervenstammes erkennen läßt, die feineren mikroskopischen Beteiligungen können natürlich nicht berücksichtigt werden.

2) Die Kliniker und Pathologen sind auf dem zweiten Weg vorgegangen, nämlich durch die Beobachtung experimenteller und traumatischer Ausfallserscheinungen nach Rückenmarks- und Nervensegmentverletzungen. Diese Untersuchungen sind in ihrem klinischen Teil nicht mit der wünschenswerten anatomischen Exaktheit durchführbar. Sie werden nur teilweise durch Autopsiebefunde in ihren Spätstadien ausnahmsweise geprüft.

Die Chirurgie hat die Segmentalanatomie besonders durch die Kriegserfahrungen gefördert. Traumatische Läsionen von Arm- und Beinnervengeflechten waren besonders häufig, genau so wie Rückenmarkverletzungen. O. Foerster hält besonders fördernd für die Kenntnisse über den feineren Aufbau des Plexus lumbo-sacralis die zahlreichen Verletzungen der Cauda equina, die besonders fein abgestufte Lähmungstypen ergeben, abhängig von der Höhe der Verletzung und der Extensität der radikulären Läsion.

Es war wünschenswert, die Ergebnisse der Segmentalanatomie auf einem dritten Weg, nämlich an Mißbildungen zu prüfen. Besonders eignen sich dazu solche mit Störungen an den Extremitäten.

Die Aufgabe soll gelöst werden an der Untersuchung des Plexus lumbo-sacralis von zwei Sirenen. Von diesen sagt Bolk, sie seien „een vorbeld von pathologische segmentalanatomie".

Der Zweck meiner Arbeit ist:

1) einen Beitrag zur Segmentalanatomie zu liefern und
2) dadurch die Form der Sirenen dem Verständnis näher zu bringen.

Die Untersuchung soll durchgeführt werden in Anlehnung an die klassische Arbeit über den Plexus lumbo-sacralis des Menschen von P. Eisler.

Material.

Die Untersuchungen wurden an zwei Sirenen durchgeführt. Die Sirene des ersten Falles stammt aus der II. Gynäkologischen Klinik, die des zweiten Falles aus der Anatomischen Anstalt München. Für die Überlassung der Präparate bitte ich an dieser Stelle Herrn Professor Weber und Herrn Geheimrat S. Mollier danken zu dürfen.

I.

Der Plexus lumbo-sacralis eines Sympus monopus.

Ausgetragene Frucht einer 31jährigen Primipara. Wegen rachitisch platten Beckens Anzeige zur Kunstentbindung: Wendung auf den Fuß gelingt nicht. Dekapitation.

Frucht: Sympus monopus; äußere Geschlechtsorgane fehlen, die inneren sind nicht ausdifferenziert; atresia ani et recti; rudimentäres uropoëtisches System; Aplasie von Milz und Pankreas; im Nabelstrang nur eine Arterie und eine Vene.

Skelett.

Auf jeder Seite sind 12 Rippen vorhanden. Die Brustwirbel sind deutlich segmentiert. Körper und Fortsätze sind gut ausgebildet.

Die Lendenwirbelsäule zeigt eine starke Lordose. Caudal bereitet sich an den letzten Brustwirbeln eine Linkstorsion vor, die über die Lendenwirbelsäule hinweg sich am deutlichsten am Kreuz-

bein auswirkt. Seine Achse bildet mit der Mittellinie einen Winkel von 35 Grad. Es sind fünf Lendenwirbel gut abzählbar. An den Körpern und an den Fortsätzen ist nichts Auffälliges.

Auch das Kreuzbein ist deutlich segmentiert. Seine Achse verläuft fast horizontal.

Ein kurzes, knorpeliges Steißbein ist nach abwärts gerichtet. Keine Segmentierung.

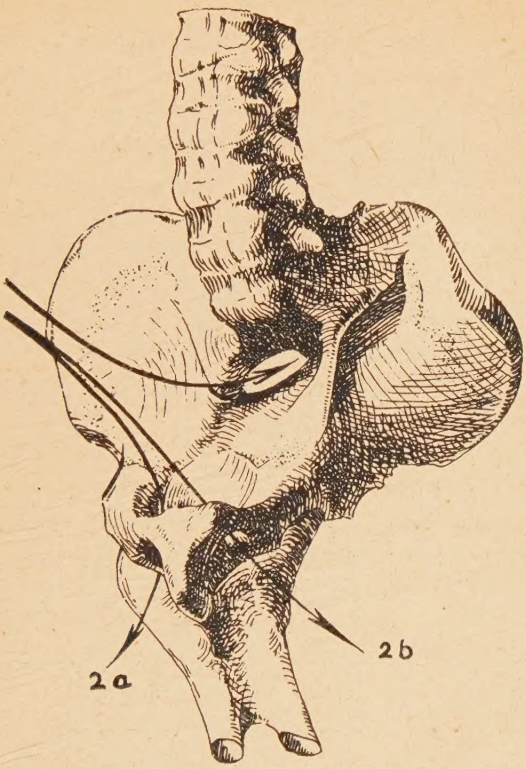

Abb. 1.

Das Becken (Abb. 1) weicht ganz von der gewohnten Form ab. Die einzelnen Beckenknochen sind zunächst gar nicht zu erkennen. Man denkt bei der Betrachtung des Beckens an ein osteomalazisches, wobei die beiden Schenkel des Kartenherzens von der Seite her so aneinandergedrückt sind, daß die beiden Schambeinbögen, ohne

einen Hohlraum zwischen sich zu lassen, einander berühren. Man kann an dem Becken drei Abschnitte erkennen: Ein mittlerer knorpeliger Teil, der dorsal in eine Knochenplatte übergeht, von dem die Darmbeinschaufeln ausgehen und der ventral zangenartig von den Schambeinbögen gefaßt wird.

Das knorpelige Mittelstück ist pflaumenkernförmig. Es hat auf seiner caudalen Seite zwei seichte Mulden als Gelenkpfanne für die zwei verwachsenen Femurköpfe.

Die dorsal an das knorpelige Mittelstück anschließende Knochenplatte geht in die beiden symmetrischen Darmbeine über. Diese haben auffallenderweise ihre Wachstumsrichtung geändert, sie sind nicht ventral, sondern dorsal von der Wirbelsäule entwickelt, sodaß die Darmbeinschaufeln ihre Schalen dorsal zuwenden, sie krümmen sich vom Promontorium weg. Anstatt den Eingeweiden als Boden zu dienen bieten die Darmbeine ihre Höhlung der dorsalen Muskulatur als Ursprung. Die S-förmig gebogene Linie der Crista iliaca — hier verläuft das S aber fast sagittal — ist mit einem dicken Knorpelüberzug gefüttert, der dem üblichen Verknöcherungszustand am Ende der Schwangerschaft entspricht. Die Facies auricularis ist beidseits gut ausgebildet.

Der ventrale Beckenteil entspricht den beiden horizontalen Schambeinästen. Sie verlaufen als Schenkel eines spitzwinkeligen Dreiecks. Der spitze Winkel liegt an der Symphyse. Die Hypothenuse des Dreiecks wäre die Knochenplatte, die caudal vom zentralen Knorpelkern in die Darmbeine übergeht.

An diesem knöchernen Schambeinbogen setzt sich in der Mittellinie von der Symphyse nach unten ventral ziehend eine kurze Knorpelleiste an. Diese bildet die Scheidewand zu dem paaren Foramen obturatum, das an dem schnabelförmigen Schambeinbogen von dorsal-cranial nach ventral-caudal zieht (2a, 2b). Es handelt sich um das stark zurück gebildete Foramen obturatum. Durch jeden dieser engkalibrigen Kanäle zieht ein straff gespannter Nerv, nämlich der Obturatorius für jede Seite.

Ein zweites Foramen besteht noch, das den Ausgang aus dem Becken nach hinten gestattet. Den Boden des Kanals bildet die dorsale Knochenplatte, die in die Darmbeinschaufeln übergeht.

Die Seitenwände des Ganges bilden die ohrförmige Gelenkfläche beider Seiten, überdacht wird das Ganze von dem fast horizontal gestellten Kreuzbein. Durch diese Öffnung gelangt das unpaare Sacralnervenrudiment der rechten Plexushälfte auf die Rückseite der Extremität.

Sitzbeine sind nicht zu differenzieren. Der ventrale Beckenteil ist so abgeflacht, daß man weder von einem Beckenhohlraum noch von einem Beckeneingang sprechen kann.

Das Skelett der freien unteren Extremität zeigt genau wie das Becken weitgehende Defekte, die aber für die Sirenen charakteristisch sind.

Die beiden Oberschenkelknochen sind, wie aus der Röntgenaufnahme bereits ersichtlich war, im oberen Drittel miteinander verwachsen. Die proximalen Enden formen sich lateral zu je einem angedeuteten Femurkopf, dazwischen liegt eine einheitliche Trochantermasse. Dieser verschmolzene Trochanter liegt in der Mitte dorsal. Distal gehen die beiden Femurschäfte in die beiden äußerlich noch knorpeligen Condylen über. Der Femurschaft selbst weist keine Besonderheiten auf. Seine Anordnung ist nur so, daß am rechten Schaft die normale Beugeseite ventral und die Streckseite dorsal liegt. Dementsprechend liegt die Patella auch am rechten Femur dorsal, am linken Schaft liegt sie lateral, weil auch Streck- und Beugeseite hier nur um 90 Grad gedreht sind.

Die Tibia ist nur einmal angelegt. Die proximale, überknorpelte Gelenkfläche ist glatt und ohne Einbuchtungen. Der Knochenschaft verjüngt sich bis zum distalen Ende auffallend stark. Bindegewebig hängt an ihm eine Zehe. Diese sieht rein nach dorsal. Ein Mittelfuß ist nicht erkennbar. Auch im Röntgenbild sieht man nur drei knorpelige Phalangen in einer Achse.

Die Gelenke sind vom Gewohnten stark abweichend.

Das Hüftgelenk führt diesen Namen eigentlich zu Unrecht. Es gehört hier nicht zur Hüftregion. Es artikuliert auch nicht mit einem einwandfreien Hüftbein.

Schon oben wurde die paarige Gelenkpfanne auf der Caudalseite des zentralen Beckenknorpelteiles einerseits und der paarige

Femurkopf an den proximal verwachsenen Oberschenkelschäften andererseits geschildert.

Die beiden Köpfe artikulieren nun mit den beiden seichten Pfannen. Ein Ligamentum teres besteht nicht. Kopf und Pfanne werden zusammen gehalten von der darüberziehenden rudimentären Gesäßmuskulatur, die proximal an der Beckenunterseite ansetzt und distal in die hintere Extremitätenmuskulatur übergeht. Die proximal gekoppelten Femurschäfte lassen keine große Beweglichkeit im Gelenk zu. Die Flexion und Extension ist über die Horizontale hinaus gesperrt wegen des überkragenden Schambeinschnabels.

Extremitätenmuskulatur und periphere Innervation.

Musculus quadriceps femoris der rechten Gliedmaßenhälfte normal, aber verlagert.

Entsprechend der Verlagerung des gesamten M. quadriceps femoris mit seinem Ansatz auf der Rückseite der Extremität liegt die Patella völlig dorsal.

Linke Seite: Die Quadricepsmuskulatur der linken Seite verhält sich genau wie rechts, nur sind die Muskeln und ihre Nerven weniger kräftig entwickelt. Ein accessorischer M. intermedius der rechten Seite fehlt hier. Der M. vastus lateralis der linken Seite ist mit dem gleichnamigen Muskel der rechten Seite nicht trennbar verwachsen.

Die Adduktoren.

Rechte Seite normal, aber verlagert.

Linke Seite: Die Muskeln der medialen Seite des linken Unterschenkels sind nicht so stark ausgebildet und weniger übersichtlich als die der rechten Seite. Weniger wird auch die Lage der Adduktoren durch die geringere Torsion des Femur geändert. Während am rechten Oberschenkel die Patella vollkommen dorsal gelegen ist, liegt sie links in dem Seitenkontur des Oberschenkels.

Ischiadicusgebiet:

Unter den dorsal ineinander greifenden Teilen des M. quadriceps der linken und der rechten Seite liegt zwischen den beiden Ober-

schenkeln eine im einzelnen nicht differenzierbare Muskelmasse. Ursprung und Ansatz ist nicht von der Quadricepsmuskulatur zu trennen. Die Muskelmasse ist am rechten Oberschenkel stärker ausgebildet als am durchweg schlechter entwickelten linken Oberschenkel.

Während in die fragliche Muskelmasse am rechten Oberschenkel Ästchen aus dem N. femoralis vom M. quadriceps her eintreten, sind solche in der weniger deutlichen Muskelmasse des linken Oberschenkels nicht zu finden. In beiden Gebieten wird die Innervation aber noch von einem Nerven besorgt, der dorsal am Becken herabzieht und sich nach dem Spalt zwischen den beiden Oberschenkeln richtet. Der Nerv hat die Stärke etwa des N. ileo hypogastricus. Er zieht unter der Ursprungssehne des M. vastus medialis hindurch und gibt einen stärkeren Ast für den Muskel am rechten Oberschenkel ab. Ein feinstes Ästchen zieht zwischen den beiden Oberschenkeln noch tiefer, um sich mit drei Rami in den entsprechenden Muskel der linken Seite aufzuteilen. Weiter distal gibt der Nerv keine Äste mehr ab. Der Nerv ist unpaarig.

Unterschenkel:

Der einzig vorhandene Unterschenkel schließt sich an den im ganzen stärker entwickelten rechten Oberschenkel an. Er liegt so, daß der Calcaneus ventral und die einzige Phalanx dorsal sieht.

Es gelingt hier nicht mehr einzelne Muskelindividuen zu bezeichnen. Von den Condylen des rechten und des linken Femurschaftes zieht ein breiter Sehnenzug nach unten, der die ganze proximale Tibia einscheidet. An der Bildung dieser Sehnenmuskelmasse beteiligen sich vom rechten Oberschenkel her die Ansatzsehne des M. gracilis und M. sartorius, des M. quadriceps dorsal und wenig rechts lateral, während die beiden ersten medial ansetzen. Der links am Oberschenkel herabziehende Sehnenzug wird von der Endsehne des M. quadriceps des linken blind endigenden Oberschenkels gebildet.

Ventral bleibt zwischen den Sehnenzügen eine Raute frei, deren Querdurchmesser mit der Streck- und Beugeachse des Kniegelenks zusammenfällt. Die unteren Rautenschenkel bildet der laterale Rand

der eben geschilderten Sehnenzüge, der obere rechte Rautenschenkel wird gebildet vom Innenrand des M. adductor magnus vor seinem Ansatz und links von dem angepreßten linken Oberschenkelstumpf.

In diesem Rhombus verläuft ein feines Nervenästchen aus dem N. obturatorius Ramus inferior. Der Nerv geht durch den Längsdurchmesser der Raute und spaltet sich am Unterschenkel in feinste Ästchen in die Sehnenmasse, die nur wenig Muskelfasern erkennen läßt, auf. Zuvor hat er feine Ästchen für die Unterschenkelhaut abgegeben.

Eine weitere Innervation dieser indifferenten Muskelmasse am Unterschenkel kommt lateral aus dem N. femoralis. Nach dem Durchtritt des N. femoralis durch die Ansatzsehne des M. sartorius spalten sich vom Hauptast mehrere feine Seitenzweige ab, die im oberen Drittel des Unterschenkels eintreten. Ein stärkerer Ast als diese, aber immer noch seidenfadendünn zieht am Unterschenkel entlang und endet am Dorsum der Phalange. Der Nerv bildet von seinem Durchtritt durch die Sehne des M. sartorius bis zu seiner Aufsplitterung am Zehenrücken eine halbe Schraubenlinie, wobei das eine craniale Ende latral, das distale dorsal liegt. Nach der Aufteilung des Nerven am Dorsum der Phalange für die Haut werden einige Muskelfaserbündel am Calcaneus durch feinste Nervenfäserchen zurücklaufend versorgt.

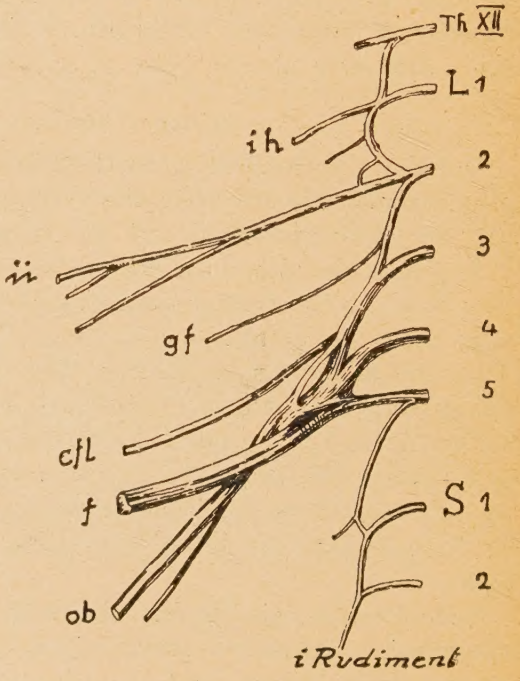

Abb. 2.

Der Plexus lumbo-sacralis der rechten Seite (Abb. 2):

Bis L 5 gehörig.

Von L 5 zieht ein feiner Verbindungsnerv zu S 1 und von dort zu S 2. Unmittelbar vor S 1 zieht ein dünnes Nervenfäserchen in die nicht ausdifferenzierte Beckenbodenmuskulatur.

Der dünne Nervenstamm aus S 1 und S 2 zieht durch den hinteren Beckenausgang hindurch und teilt sich nach kurzem Verlauf in die dürftige Muskelplatte auf, die das Becken hinten überzieht. Die nicht ausdifferenzierte Muskulatur ist eine Art Gesäßmuskulatur versorgt vom Sacralrudiment.

Aus mehr distal gelegenen Segmenten kommen keine Nerven mehr

Der Plexus lumbo-sacralis der linken Seite (Abb. 3).

L 1 bildet den N. ileo hypogastricus, der gleich dem Nerv auf der Gegenseite verläuft. Ebenso verhält sich der N. inquinalis.

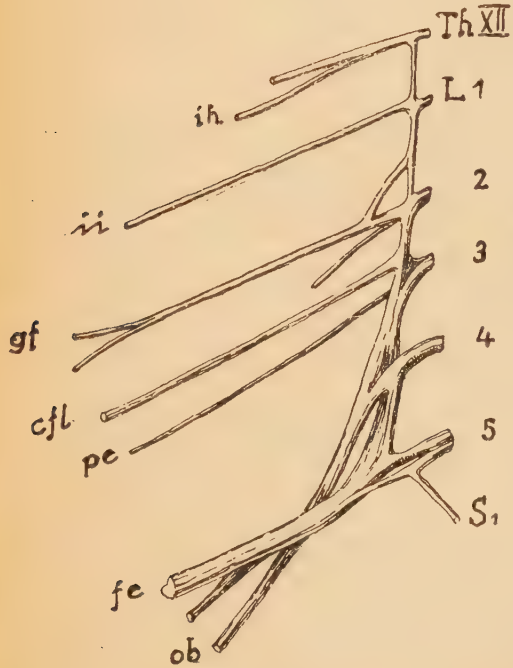

Abb. 3.

Der N. genito femoralis stammt aus L 2. Er teilt sich auch hier nicht in zwei Hauptäste. Aus L 2 geht ein kurzer Muskelast für den Psoas ab. L 2 und L 3 bilden den N. cutaneus femoris lateralis.

Parallel mit den N. cutaneus femoris lateralis läuft ein feines Ästchen, das nur aus L 3 stammt. Sein Verzweigungsgebiet ist die Oberschenkelhaut genau medial an der Grenze zwischen linker und rechter Oberschenkelhälfte.

L 3, L 4, L 5 und S 1 bilden den N. femoralis. Er ist nicht so stark wie auf der rechten Seite. Der Zuschuß aus S 1 ist ganz gering.

L 3, L 4 und L 5 treten zum N. obturatorius zusammen, der auch auf der linken Seite straff gespannt durch das enge Foramen am Schambeinschnabel zieht. Der Nerv ist etwas schwächer als der N. obturatorius der rechten Seite.

S 1 war der letzte Plexusnerv.

II.

Der Plexus lumbo-sacralis einer sireniformen Mißbildung.

Ausgetragene Frucht einer Mehrgebärenden. Mißgestaltete Kinder waren in der Familie bisher nicht vorgekommen. Eltern gesund.

Schwangerschaftsverlauf ungestört. Das Kind wurde ohne Kunsthilfe geboren. Wenige Stunden nach der Geburt starb es.

Sireniforme Mißbildung: regelrecht entwickelte untere Gliedmaße rechts, Aplasie der linken unteren Extremität, Atresie von Anus und Rectum, Hypertrophie des Membrum virile, nur eine Nabelarterie und eine Vene.

Skelett.

Die etwas überstreckte Lendenwirbelsäule hat in den Wirbelkörpern, Bögen und Fortsätzen nichts Auffälliges. Die Wirbelkörper haben einen Zentralknochenkern. Der Durchmesser der Wirbelkörper ist 18,5 mm. Die Segmentierung der Wirbelkörper ist bis zum Steißbein vollzogen. Das Kreuzbein besteht eben noch erkennbar aus vier Wirbeln, das Steißbein aus einem Wirbel.

Das Becken (Abb. 4) zeigt eindrucksvolle Veränderungen. Es ist völlig asymmetrisch. Rechts sind Darmbein, Scham- und Sitzbein in gewohnter Form vorhanden, links fehlen sie. Links findet sich dorsal nur die nach oben knorpelig ausgezipfelte pars sacralis des Darmbeins, eine eigentliche Schaufelbildung fehlt. Der kurze obere Schambeinast ist der einzige ventrale Beckenbestandteil. Bogenförmig strebt er dem Darmbeinrudiment zu, erreicht es aber nicht. Der freie Abstand beträgt 6 mm.

Der rechte Femurkopf bildet mit dem Acetabulum ein Kugelgelenk mit allen Freiheitsgraden, der Femur verläuft gehörig, die Patella liegt in die Strecksehnen eingebettet genau ventral. Der

Abb. 4

Unterschenkel besteht aus Tibia und Fibula. Der Fuß hat alle Mittelfußknochen mit Knochenkernen und fünf wohlgestalteten Zehen.

Muskulatur und periphere Innervation.

Die Muskulatur der freien rechten Extremität ist in ihren sämtlichen Gruppen an Oberschenkel, Unterschenkel und Fuß völlig normal. Die Nervenversorgung wird in gewohnter Weise vom N. femoralis, N. obturatorius und N. ischiadicus übernommen. Die Benervung der Haut übernehmen der Cutaneus femoris lateralis und Obturatorius und die Hautzweige des Peroneus.

Die Beurteilung der distalen Muskulatur der linken Seite ist nur nach der Innervation möglich.

Der Raum zwischen dem freien Ende des linken Schambeinastes und der Pars sacralis des linken Darmbeins wird von einem atypischen Muskelzug eingenommen. Eine nicht ausdifferenzierte Muskelmasse, durchsetzt mit viel Binde- und Fettgewebe, zieht vom unteren Rand des linken Schambeinastes zum Steißbein. Aus dieser Muskelmasse ist der distale Verlauf des M. ileopsoas, der schon im ganzen schwächer ist als auf der rechten Seite, nicht auslösbar. Die recht kümmerliche Glutealmuskulatur, die nicht in einzelne Portionen aufgeteilt werden kann, wird von einem Sacralast der rechten Seite benervt. Die Nervenversorgung dieser unklaren Beckenverschlußmuskulatur der linken Beckenhälfte übernehmen nicht ganz aufteilbare Nervenbüschel aus L 4, L 5, S 1 und S 2 links.

Ganz distal geht aus diesem Muskelwulst der wieder klare

Muskelstiel hervor, der das äußere Genitale mit dem Becken verbindet. Von unten her strahlt in diesem Muskelstrang der N. pudendus der rechten Seite ein. Unregelmäßig angeordnet ziehen mit ihm auch noch Fasern aus den Nervenbüscheln der angegebenen Segmente der linken Seite.

Der Plexus lumbo-sacralis:

Rechts gehörig entwickelt, nur das Steißbeinnervengeflecht fehlt. Linke Seite: Waren die Nerven der rechten Seite in Verlauf und Stärke nicht abwegig, so liegen die Nervenfasern des linken Plexus lumbo-sacralis mehr nach hinten gedrückt als rechts. Die Zuschüsse aus den einzelnen Wurzeln sind viel schwächer als auf der anderen Seite (Abb. 5).

Aus L 1 entspringen zwei Nerven, die als Ileo hypogastricus und Ileo inguinalis bis zum Leibeshöhlenende herabziehen.

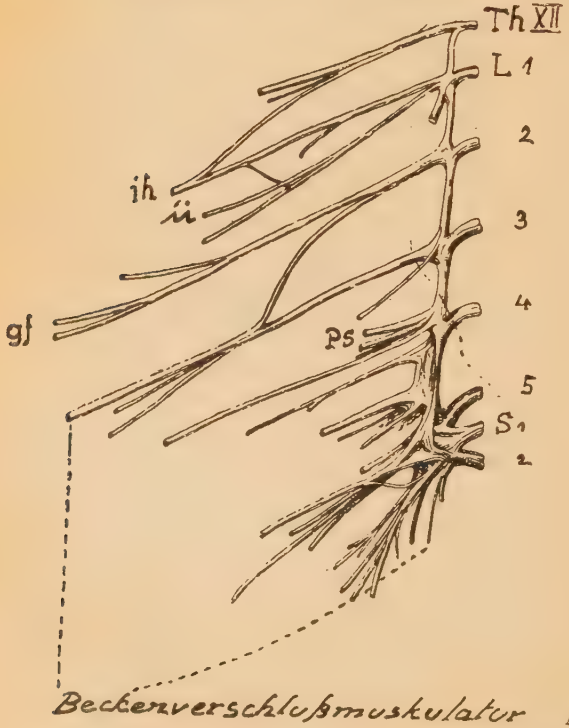

Abb. 5

Aus L 2 und L 3 entstehen zwei ungefähr gleich starke Nerven, die nach der Leiste zu verlaufen. Sie entsprechen wohl dem N. genitofemoralis und N. cutaneus femoris lateralis.

Ein nicht mehr zu trennendes Nervengeflecht entsteht aus L 4, L 5, S 1 und S 2. Das neuromartige Bündel teilt sich in die nicht differenzierte linke Beckenverschlußmuskulatur auf. Einige der Fasern ziehen mit dem N. pudendus der rechten Seite in das äußere Genitale.

Aus mehr distalen Segmenten kommen keine Nerven mehr.

Auswertung.

Durch die sorgfältige Ausführung der präparatorischen Methode am Plexus lumbo-sacralis meiner beiden Fälle konnte ich die Gültigkeit der Segmentalanatomie für Sirenen einwandfrei beweisen. Es besteht wie am normal entwickelten Menschen auch bei der Mißbildung eine sichere segmentale Beziehung zwischen Muskel und Nerv. Soweit der Nerv normal angelegt ist, ist auch sein Endorgan, der Muskel unverändert vorhanden. Fällt ein Nerv aus, so fehlt auch sein Muskelbereich. Ist ein Nerv nicht in seiner herkömmlichen Stärke entwickelt, so ist auch die zugehörige Muskelgruppe unterentwickelt. Das vermehrte oder verringerte Kaliber eines Nerven ließ sich in meinen Fällen durch Vergleich mit der Gegenseite sehr gut feststellen. (Die Plexustafeln wurden maßstabgerecht gezeichnet.)

Der Skelettausfall meiner beiden Sirenen entspricht genau den Plexusbefunden: zwei normal entwickelte Femora im ersten Fall dienen der Quadriceps- und Adductorenmuskulatur zum Ansatz. Auch die proximale Tibia ist noch gut zum Quadricepsansatz vorhanden. Der kräftig entwickelte N. femoralis der rechten Seite schickt einen Ast an den Unterschenkel. Der Nerv hat sich in der einen Zehe seinen Bereich gesichert. Wegen des Ansatzes des M. quadriceps links müßte aber auch die linke Tibia vorhanden sein. Dazu ist aber bei dem durchweg schlechter entwickelten Plexus lumbo-sacralis der linken Seite die potentielle Energie zu klein, wenn man so sagen darf.

Mit dem Skelett des zweiten Falles verhält es sich ähnlich; die

rechte, normal entwickelte untere Extremität mit ihrem gehörig entwickelten Beckengürtel verlangt auch einen normalen Plexus lumbo-sacralis. Die Befunde bestätigen dies auch.

Die gar nicht ausdifferenzierte Muskulatur des rudimentären und entarteten N. femoralis und N. obturatorius der linken Seite braucht keinen Ansatz am Becken und am Femur, das Skelett fehlt deswegen auch. Th 12 (links) dagegen ist normal entwickelt. Sein zu ihm gehöriger M. rectus abdominis braucht seinen Ansatz am oberen Schambeinast. Dieser ist auch gut knöchern vorhanden, soweit der M. rectus ansetzt. Lateral von seinem Ansatz aber ist das Schambein nur noch knorpelig ein kurzes Stück vorhanden.

Ein neues Ergebnis für die Segmentalanatomie stellen die in meinen Fällen beobachteten Doppelinnervationen dar.

Bei dem Sympus monopus wird der M. gracilis der linken Seite sowohl von außen her wie auch auf seiner Unterseite innerviert. Von oben her tritt ein feines Ästchen des N. femoralis an den Muskel heran, während die Benervung von der Unterseite her der oberflächliche Ast des N. obturatorius besorgt. Der Obturatoriuszuschuß ist stärker als der Femoraliszweig.

Ebenso wird der M. adductor magnus im gleichen Fall und auf der gleichen Seite vom oberen und zugleich vom tiefen Ast des N. obturatorius versorgt.

Diese beiden Ergebnisse hätten neben der descriptiven Feststellung klinischen Wert bei fascikulären Lähmungen.

Das bisher Ausgeführte hat auch Gültigkeit für die Beantwortung meiner zweiten Frage, ob die Segmentalanatomie die Form einer Sirene erklären kann.

In der Tat gelingt es rückläufig aus meinen Befunden die beiden Sirenen formentsprechend zu rekonstruieren. Das gilt uneingeschränkt nicht nur für Muskeln und Nerv, sondern auch für das Skelett. Nach den genau durchgeführten Untersuchungen am Plexus lumbosacralis der zwei Sirenen hört auch das Skelett der Segmentstörungslinie entsprechend auf. Diese Feststellung steht im Gegensatz zu der Behauptung O. Veits, der die Linie, bis zu der das Skelett vorhanden ist, ganz unregelmäßig findet. Aus seinem Befund schließt

er, daß der Bau der Sirene durch die Segmentalanatomie in dem Sinne von Bolk gar nicht erklärt werden kann.

Im übrigen scheint es mir nicht notwendig zu sein, daß ein Segment ganz ausfällt. Es kann auch eine teilweise Störung vorliegen. O. Veit scheint nur den vollständigen Segmentausfall zu werten. Um aber Teilstörungen beurteilen zu dürfen, ist die genaue präparatorische Methode P. Eislers notwendig.

Das Verwachsensein der unteren Extremität kann man sich erklären durch das Ausbleiben der Keilwirkung der sacralen Segmente. Das gilt aber nur für den symmetrischen Ausfall beider Seiten.

Herrn Professor T. von Lanz bitte ich für tatkräftige Unterstützung und vielfache Förderung meiner Arbeit ergebenst danken zu dürfen.

Schrifttum.

Bolk Louis, De Sympodie, een voorbeeld van pathologische segmentaalanatomie. Geneeskundige bladen. 3. reeks. Nr. X, Haarlem 1899.

— Die Segmentaldifferenzierung des menschlichen Rumpfes und seiner Extremitäten. Morphologisches Jahrbuch 1898-1900, Bd. 25-28.

— Beziehungen zwischen Skelett, Muskulatur und Nerven der Extremitäten. Ebenda Bd. 21, 1894.

— Rekonstruktion der Segmentierung der Gliedmaßenmuskulatur. Ebenda, Bd. 22, 1895.

Eisler Paul, Der Plexus lumbo-sacralis des Menschen. Abhandlungen der naturforschenden Gesellschaft zu Halle. Bd. 17. 1892.

— Die Homologie der Extremitäten. Halle 1895.

Foerster O., Spezielle Anatomie und Physiologie der peripheren Nerven. Berlin 1928.

Kocher, Die Läsionen des Rückenmarks bei Verletzung der Wirbelsäule. Mitteilungen aus den Grenzgebieten der Medizin und Chirurgie. Bd. I, Seite 4.

Lange Erich, Über eine Sirenenmißbildung, insbesondere das Urogenitalsystem der Sirenen. Studien zur Pathologie der Entwicklung. Herausgegeben von Robert Meyer und Ernst Schwalbe. Bd. II. Jena 1920 (dort ausführliches Schriftenverzeichnis).

Mollier Siegfried, Die paarigen Extremitäten der Wirbeltiere. I. Das Ichtyopterygium. Bergmann 1893.

— Die paarigen Extremitäten der Wirbeltiere. II. Das Cheiropterygium. Anatomische Hefte, Heft XVI.

Paterson A. M., The limb Plexuses of Mammals. Journal of anatomy and physiology. Vol. XXI.

Rynberg, G. van, Versuch einer Segmentalanatomie. Ergebnisse der Anatomie und Entwicklungsgeschichte 1908, Band XVIII.

Schwalbe E., Morphologie der Mißbildungen des Menschen und der Tiere. Jena 1905.

Veit O., Über Sympodie. Inauguraldissertation, Wiesbaden 1908.

Lebenslauf.

Bin am 26. November 1903 zu Absberg in Franken geboren. Absolvierte 1924 das humanistische Gymnasium in Eichstätt. Wollte zunächst Soldat im 13. Reichswehr-Infanterie-Regiment werden, entschied mich aber dann rasch für das medizinische Studium, dass ich ohne Semesterverlust 1924 im Sommersemester mich auf der Universität München immatrikulieren konnte. Sämtliche Semester studierte ich an der Universität München. 1929 Staatsexamen. Seitdem bin ich an der I. Medizinischen Klinik München tätig.